ICS 点击此处添加 ICS 号
点击此处添加中国标准文献分类号

团　　体　　标　　准

T/CVMA XXXXX—XXXX

牛疣状毛癣菌检验技术规范

Inspection technical specification for Trichophyton verrucosum of cattle

（征求意见稿）

中国兽医协会
CVMA

XXXX－XX－XX 发布　　XXXX－XX－XX 实施

中国兽医协会　　发布

目 次

目 次 1
前 言 2
牛源疣状毛癣菌检验技术规范 3
1 范围 3
2 规范性引用文件 3
3 术语和定义 3
4 形态与生物学特性 3
5 临床诊断 3
6 实验式诊断 4
7 综合判断 ..... 错误!未定义书签。
8 综合防治 5
附录 A 7
附录 B 9
附录 C 12
参考文献 15

中国兽医协会
CVMA

前　言

本文件按照 GB/T 1.1—2020《标准化工作导则 第 1 部分：标准化文件的结构和起草规则》的规定起草。

请注意本文件的某些内容可能涉及专利。本文件的发布机构不承担识别专利的责任。

本文件由四川农业大学动物医学院提出。

本文件由中国兽医协会归口。

本文件起草单位：

本文件主要起草人：

中国兽医协会
CVMA

牛疣状毛癣菌诊断技术规范

1 范围

本文件规定了牛疣状毛癣菌的术语和定义、形态特征与生物学特性、临床诊断、实验室诊断、综合防治等技术要求。

本文件适用于牛皮肤真菌病的检疫和诊断。

2 规范性引用文件

下列文件中的内容通过文中的规范性引用而构成本文件必不可少的条款。其中，注日期的引用文件，仅该日期对应的版本适用于本文件；不注日期的引用文件，其最新版本（包括所有的修改单）适用于本文件。

NY/T 541 动物疫病实验室检验采样方法

3 术语和定义

下列术语和定义适用于本标准。

3.1 牛疣状毛癣菌病 *Trichophyton verrucosum* for *Bovine*

指疣状毛癣菌（*Trichophyton verrucosum*）侵入牛皮肤、黏膜及其附属物（毛发、爪等），引起牛的一种感染性疾病，其感染具有人畜共患，小规模的特征。患病动物是本病的传染源，主要因接触而传染，也可经污染的用具或以饲养管理人员为媒介等间接经皮肤、毛发接触而传染，一年四季均可发生，尤其集中在秋冬季节。

4 形态与生物学特性

疣状毛癣菌病（*T. verrucosum*）又称白色毛癣菌、赭色毛癣菌、盘状毛癣菌或黄癣样毛癣菌。该菌在葡萄糖蛋白胨琼脂上，28 ℃培养，生长非常缓慢，在37 ℃培养生长更快。菌落质地光滑，有时呈轻微毛状；表面呈白色、黄色或灰色；背面没有任何特征性色素。镜检可观察到棒形的小分生孢子（常缺乏）、鼠尾形的大分生孢子（非常罕见）或链状厚膜孢子。

5 临床诊断

当牛出现以下部分或全部症状时，可作为初步诊断的依据(附录A:图A.1～A.4)。

5.1 临床症状

中国兽医协会 CVMA

感染的牛局部皮肤出现瘙痒、环状脱毛和皮肤炎症，以头部、躯干侧面居多。成年及犊牛均可感染疣状毛癣菌。部分牛全身呈弥漫性癣病病灶、脱毛、结痂，新发病灶和愈合病灶共存，病灶多呈环形，同周围界限明显。

6 实验室诊断

包括常规检测和PCR检测技术。

6.1 常规检测

6.1.1 样品采集

保定患牛，使用75%酒精棉球涂擦患部消毒，取无菌手术刀刮取患处及边缘的皮屑、痂皮和被毛等病料，放入无菌的离心管中于冷藏保存。

6.1.2 病原菌的分离纯化与形态观察

把采集的病料接种到沙氏培养基（含0.2 mg/mL氯霉素和0.25 mg/mL放线菌酮）平板，放入25~27 ℃真菌培养箱培养10 d，观察生长情况及菌落特征，并涂片镜检，确定纯化后保存备用。

对照牛疣状毛癣菌典型菌落形态和菌体形态特征进行初步鉴别（参见附录B:图B.1～图B.2）。

6.1.3 病料显微镜检查（改良的 KOH 法）

取少量病料（皮屑、被毛等），放在清洗干净的载玻片上，滴加改良复方KOH溶液（KOH 15 g加入30 mL蒸馏水中溶解后，依次加入DMSO 40 mL，甘油20 mL，摇匀后加入蒸馏水至1000 mL混匀）1～2滴，加盖玻片，用滤纸吸净周边溢液，在显微镜下镜检。

结果判断：将同一病料连续重复三次检查，以病料中查到特征性菌丝和孢子为阳性结果，以检查不到菌丝和孢子为阴性（参见附录B:图B.3）。

6.1.4 理化特性检测

将生长的疣状毛癣菌菌落转种在溴甲芬紫酪蛋白牛奶肌醇（BPC）培养基上。

结果判断：25 ℃培养4~7天可在菌落周围观察到清楚、宽阔的水解带（参见附录B:图B.4）。

6.2 分子生物学检测技术

6.2.1 ITS rRNA 序列的测定及系统发育树比对

将纯化后的菌种接种到SDA培养基中，27 ℃培养 7~14 d，获得单个菌落。 按真菌基因组DNA快速抽提试剂盒方法提取DNA。以提取的 DNA 为模板，用真菌通用引物（ITS1：5’-TCCGTAGGTGAACCTGCGG-3’；ITS 4：5’-TCCTCCGCTTA TTGATATGC-3’）对菌株进行 PCR 扩增。PCR 反应总体系为 25 μL，其中包括Premix Taq (Ex Taq Version 2.0) 12.5 μL，上下引物各 1 μL，ddH_2O 8.5 μL，DNA 模板2μL。PCR 反应程序：94 ℃ 10 min，94 ℃ 30 s，55 ℃ 30 s，72 ℃ 70 s 30次循环后 72 ℃ 延伸 5min。

结果判断：PCR 扩增产物用含有 Goldview 染色剂的 1.2 %琼脂糖凝胶 120 V 电泳 20 min，检测是否有目的条带。将有目的条带的扩增产物送往生物科技公司测序。将测序结果与 NCBI GenBank 数据

中国兽医协会 CVMA

库中已有序列比对分析，并选取 GenBank 中已登录的参考菌株，利用 MEGA-X 制作系统发育树，判定其种属（附录C：图C.1～2）。

6.2.2 单一特异 PCR 检测

6.2.2.1 样品采集

从发病的牛场选择有典型皮肤真菌病的牛，在病变与健康皮肤组织交界处，用无菌手术刀片刮取皮屑，放入灭菌的平皿中冷藏保存。

6.2.2.2 基因组 DNA 提取

使用真菌 DNA 提取试剂盒提取。

6.2.2.3 引物合成

参照GenBank中疣状毛癣菌 asparaginase family protein 基因，使用Primer Express 6.0软件设计特异性引物（预期扩增片段大小581bp）：

上游引物：F-CAGGGGGGTCCAGGTGTAT

下游引物：S-CGTTGAGATGGCAAGTGTT

6.2.2.4 PCR 反应体系和反应程序

PCR 反应总体系为 25 μL，其中包括 Premix Taq (Ex Taq Version 2.0) 12 μL，上下引物各 1 μL，ddH_2O 10 μL，DNA 模板 1 μL。PCR 反应程序：94 ℃ 10 min，94 ℃ 30 s，55 ℃ 30 s，72 ℃ 1min10 s 30 次循环后 72 ℃ 延伸 5 min。

6.2.2.5 结果判断

PCR 扩增产物用含有 Goldview 染色剂的 1.2%琼脂糖凝胶 120 V 电泳 20 min，检测是否有目的条带。若含有目的条带，判定待测样品中含有疣状毛癣菌；若未出现目的条带，判定待测样品中不含有疣状毛癣菌（附录 C：图 C.3）。

7 诊断

根据临床症状，临床与实验室检查结果，诊断为牛疣状毛癣菌病。

8 综合防治

8.1 预防措施

环境中病原菌的净化可以采用火焰喷杀或火碱、84消毒液等氯制剂进行喷洒，同时保持牛舍和运动场宽敞、阳光充足；保持垫料干燥，发现病牛及时隔离或移除。通过科学饲养管理，提高牛群的免疫力和抗病能力。

8.2 治疗措施

中国兽医协会 CVMA

牛群一旦暴发癣菌病，应先进行隔离，然后采用内服药和外用药结合治疗。常用的抗真菌药物有：酮康唑片，灰黄霉素片，制霉菌素片，克霉唑片。

治疗时，对患畜用碘制剂消毒，然后用复方土槿皮酊、大蒜素等中草药；也可以用特比奈芬、两性霉素B软膏、克霉唑软膏等抗真菌药物进行外敷；口服酮康唑片、灰黄霉素片、制霉菌素片、克霉唑片和噻苯咪唑等敏感抗真菌药物也能取得较好的疗效。治疗过程中可与抗生素和驱虫药联合用药，用以治疗除癣菌以外的细菌感染和体表寄生虫病，可提高该病的治愈率。

中国兽医协会
CVMA

附录 A
（资料性）
肉牛皮肤癣临床症状示意图

肉牛皮肤癣临床症状示意图 A.1～A.4

图A.1 面部感染

图A.2 颈部感染

图A.3 颊部感染

中国兽医协会 CVMA

图A.4 躯干感染

中国兽医协会
CVMA

附录 B
（规范性）
常规检测

B.1 方法

B.1.1 病原形态学观察

B.1.1.1 宏观形态

从采集样品分离得到的疣状毛癣菌置于 SDA 培养基中，27 ℃培养 7～14 d，然后使用直径为 6.00 mm 的圆形打孔器经火焰灼烧除菌冷却后对纯化后培养得到的菌落进行打孔取菌苔，并将其置于另一干净的 SDA 培养基平板中心，27 ℃培养 7～14 d，观察菌落的颜色、质地、大小、表面形状、表面光泽、突起情况。

注：SDA 培养基配方：16 g 葡萄糖、4 g 蛋白胨、6 g 琼脂、1 L 蒸馏水。

B.1.1.2 微观形态检查

通过铜环培养法观察疣状毛癣菌的微观形态。

方法步骤如下：挑取疣状毛癣菌菌落于生理盐水配置成 1×10^6 CFU/mL。准备无菌培养皿，放入火焰灼烧灭菌的载破片，将铜环（直径 2 cm，高 0.5 cm 环壁带有小孔）于酒精灯外焰上灼烧后放入石蜡，利用石蜡融化产生的粘性将载玻片和铜环固定在一起，立即取干净盖玻片火焰灼烧除菌后覆盖，形成密闭空间。用 1 mL 的注射器将温度约 50 ℃的 SDA 培养基从小孔中注入后略倾斜，待其冷却凝固后，使用 10 μL 量程的移液器或注射器将等量的孢子悬液注入铜环内的培养基表面。盖上无菌的培养皿盖，封口，放入 27 ℃培养箱中培养 2～5 天后，小心取下盖玻片，盖玻片上长满的菌丝和孢子经棉兰染色后观察孢子和菌丝形态。

B.1.2 病料显微镜检查

取少量病料（皮屑、被毛等），放在清洗干净的载波片上，滴加改良复方 KOH 溶液（KOH 15 g 加入 30 mL 蒸馏水中溶解后，依次加入 DMSO 40 mL，甘油 20 mL，摇匀后加入蒸馏水至 1000 mL 混匀）1～2 滴，加盖玻片，用滤纸吸净周边溢液，在显微镜下镜检。

B.1.3 理化特性检测

将纯化得到的疣状毛癣菌接种至溴甲芬紫酪蛋白牛奶肌醇（BPC）培养基中，25 ℃培养 7d。

B.2 结果判定

B.2.1 形态学鉴定

可观察到 25 ℃时，疣状毛癣菌在 SDA 培养基生长非常缓慢，培养 7～14 天，菌落呈蜡状，质地光滑，呈白色、灰色或奶油色，中心隆起，外围扁平，呈纽扣状，菌丝浸没生长，菌落背面没有任何色素。

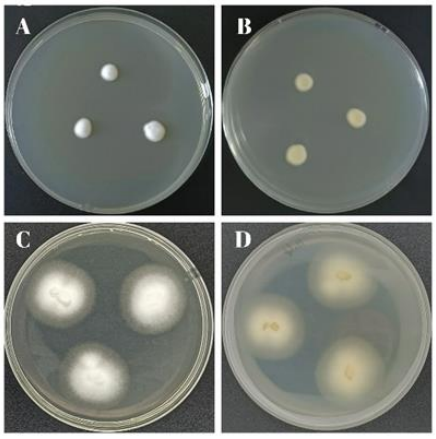

图 B.1 疣状毛癣菌菌落 A/B：疣状毛癣菌生长 5d；B/D：疣状毛癣菌生长 14d；
A/C：疣状毛癣菌菌落正面；B/D：疣状毛癣菌菌落背面

中国兽医协会 CVMA

在 SDA 上 27 ℃培养，10 天内出现大孢子、小孢子和链状孢子结构(图 B.2 D,E,F)。大分生孢子显示 2～7 个横隔，为棍棒状，尖端圆形，表面光滑(图 B.2B,D)。微分生孢子呈卵球形，粘附在分枝菌丝上(图 B.2E)。

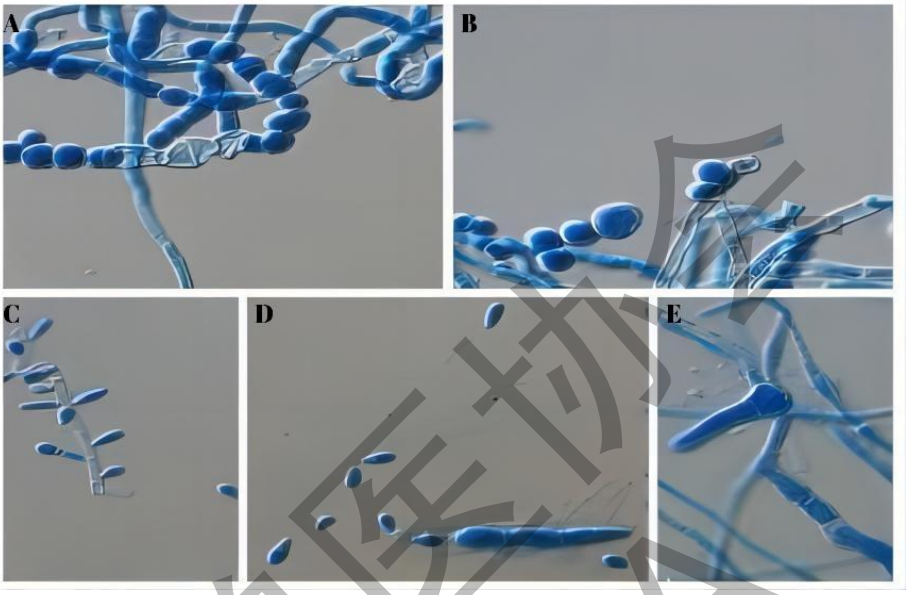

图 B.2 疣状毛癣菌微观结构

A/B：典型链状孢子结构；C：微分生孢子；D/E：大分生孢子

B.3 病料显微镜检查

取少量病料，放在清洗干净的载玻片上，滴加改良复方 KOH 溶液溶解。

实验结果成立条件：可直接显微镜下观察到毛发上形成疣状毛癣菌的菌丝（见图 B.3）。

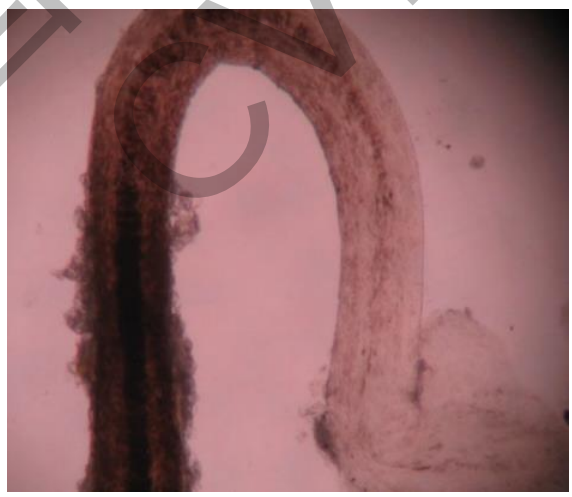

图 B.3 在显微镜下毛发上形成疣毛癣菌的菌丝

B.4 理化特性检测

将生长的疣状毛癣菌菌落转种在溴甲芬紫酪蛋白牛奶肌醇（BPC）培养基上，25 ℃培养 4～7 天。

实验结果成立条件：可在菌落周围观察到清楚、宽阔的水解带（见图 B.4）。

中国兽医协会 CVMA

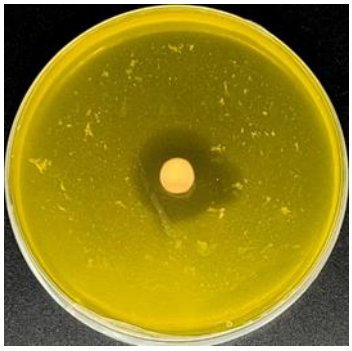

图 B.4 疣状毛癣菌接种至 BPC 培养基，25 ℃培养 4-7 天观察到清楚的、宽阔的水解带

中国兽医协会
CVMA

附录 C
（规范性）
分子生物学检测技术

C.1 方法

C.1.1 ITS rRNA 序列的测定及系统发育树构建

将纯化后的菌种接种到 SDA 培养基中，27 ℃培养 7～14 d，获得单个菌落。 按真菌基因组 DNA 快速抽提试剂盒方法提取 DNA。以提取的 DNA 为模板，用真菌通用引物（ITS1：5’-TCCGTAGGTGAACCTGCGG-3’；ITS 4：5’-TCCTCCGCTTA TTGATATGC-3’）对菌株进行 PCR 扩增。PCR 反应总体系为 25 μL，其中包括 Premix Taq (Ex Taq Version 2.0) 12.5 μL，上下引物各 1 μL，ddH_2O 8.5 μL，DNA 模板 2 μL。PCR 反应程序：94 ℃ 10min，94 ℃ 30 s，55 ℃ 30 s，72 ℃ 1min10 s 30 次循环后 72 ℃ 延伸 5 min。PCR 扩增产物用含有 Goldview 染色剂的 1.2%琼脂糖凝胶 120 V 电泳 20 min，检测是否有目的条带。产物预期大小为 681 bp。

C.1.2 单一特异 PCR 检测

从发病的牛场选择有典型皮肤真菌病的牛，在病变与健康皮肤组织交界处，用无菌手术刀片刮取皮屑，放入灭菌的平皿中冷藏保存。使用真菌 DNA 提取试剂盒提取样本 DNA。参照 GenBank 中疣状毛癣菌 asparaginase family protein 基因，使用 Primer Express 6.0 软件设计的特异性引物（上游引物：F-CAGGGGGGTCCAGGTGTAT 下游引物：S-CGTTGAGATGGCAAGTGTT）对样本进行 PCR 扩增。PCR 反应总体系为 25 μL，其中包括 Premix Taq (Ex Taq Version 2.0) 12 μL，上下引物各 1 μL，ddH_2O 10 μL，DNA 模板 1 μL。PCR 反应程序：94 ℃ 10 min，94 ℃ 30 s，55 ℃ 30 s，72 ℃ 1min10 s 30 次循环后 72 ℃ 延伸 5 min。产物预期大小为 581 bp。

C.2 结果判定

C.2.1 ITS rRNA 序列的测定

取 5 μL PCR 产物（包括待检样品、阳性对照、阴性对照）及 5 μL DNA 标准 Marker，加入 1.2%琼脂糖凝胶板的孔内（含 Goldview 核酸染料），经 120 V 电泳，电泳 20 min，于紫外凝胶成像仪或凝胶成像系统中观察结果。

实验结果成立条件：当阳性对照出现 681 bp 扩增条带，空白对照未出现目的条带。

在实验结果成立的情况下，待检样品出现预期大小（681 bp）条带即为阳性（见图 C.1）。

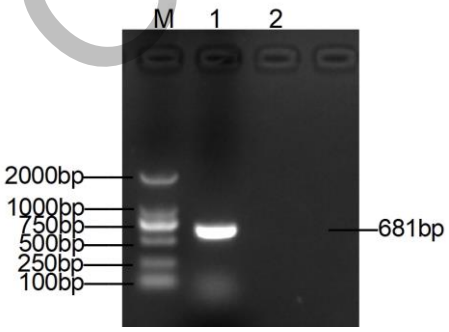

标引序号说明：

M——DL2000 标准分子量（TakaRa）；

1——标准阳性扩增结果；

2——阴性对照。

图 C.1 PCR 方法标准阳性扩增结果

C.2.2 系统发育树构建

将有目的条带的扩增产物送往公司测序。将测序结果与 NCBI GenBank 数据库中已有序列比对分

中国兽医协会 CVMA

析，并选取 GenBank 中已登录的参考菌株，利用 MEGA-X 制作系统发育树，判定其种属。

实验结果成立条件：自展值越高结果越可信，亲缘关系越近（见图 C.2）。

标引序号说明：

•OR056436 为目的菌株；

末端数字表示进化树自展值；

其余为 GenBank 中已登录的参考菌株。

图 C.2 进化树范例

C.2.3 单一特异 PCR 检测

PCR 扩增产物用含有 Goldview 染色剂的 1.2%琼脂糖凝胶 120 V 电泳 20 min，检测是否有目的条带。

实验结果成立条件：若含有目的条带，判定待测样品中含有疣状毛癣菌；若未出现目的条带，判定待测样品中不含有疣状毛癣菌。

在实验结果成立的情况下，待检样品出现预期大小（581 bp）条带即为阳性（见图 C.3）。如图所示样品 1、2、4、7、8 为阳性样本。

中国兽医协会 CVMA

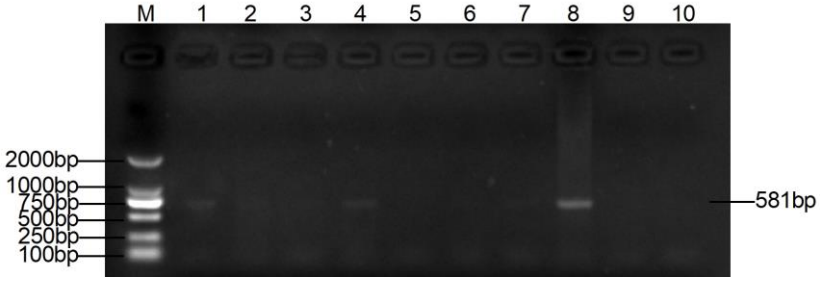

标引序号说明：

M——DL2000 标准分子量（TakaRa）；

1～9——样品扩增结果；

10——阴性对照。

图 C.3 单一 PCR 方法样本扩增结果

中国兽医协会
CVMA

参考文献

[1] 张学如，张生卫．一例秦川牛皮肤癣病感染人的诊疗与体会[J]．中国畜禽种业，2015,(7):27-27,28.
[2] 尤德渊，李若瑜，刘树林，等.(2006)．疣状毛癣菌所致人、畜感染的流行病学特征和真菌学观察. In 中华医学会第十二次全国皮肤性病学术会议论文集（中国安徽合肥).
[3] Hameed K, Riaz Ch F, Nawaz M, et al. Trichophyton verrucosum infection in livestock in the Chitral district of Pakistan[J]. Journal of infection in developing countries, 2017, 11(4):326-333.
[4] O'Gorman S, Britton D, Collins P. An uncommon dermatophyte infection: two cases of cutaneous infection with Trichophyton verrucosum[J]. Clinical and experimental dermatology, 2015, 40(4):395-398.
[5] Jiang Y, Zhan P, Al-Hatmi A, et al. Extensive tinea capitis and corporis in a child caused by Trichophyton verrucosum[J]. Journal de mycologie medicale, 2019, 29(1):62-66.
[6] Kosuge J, Goto Y, Shinjo T, et al. [The influence of urea, ammonia and nitrate as they affect growth and viability of Trichophyton verrucosum][J]. Nihon Ishinkin Gakkai zasshi = Japanese journal of medical mycology, 2002, 43(2):99-102.
[7] Sahin G, Dadaci Z, Ozer TJM. Two cases of tinea ciliaris with blepharitis due to Microsporum audouinii and Trichophyton verrucosum and review of the literature[J]. 2014, 57(9):577-580.
[8]吴润标,李小燕,李奥等．牛羊皮肤癣菌病的研究进展 [J]．中国兽医杂志，2016, 52 (11): 79-81.
[9] Jiang Y, Zhan P, Al-Hatmi A, et al. Extensive tinea capitis and corporis in a child caused by Trichophyton verrucosum[J]. Journal de mycologie medicale, 2019, 29(1):62-66.
[10] 大熊猫须癣毛癣菌病检验技术规范:DB51/T 1419-2012[S]. 2012.
[11]兔须癣毛癣菌诊断与防治技术规程:DB13/T 5584-2022[S]. 2022.

中国兽医协会 CVMA